ウロアクト®によりシュウ酸カルシウム結晶・結石が改善した症例

堀 泰智，星 史雄（北里大学第２内科学研究室）
Yasutomo Hori, Fumio Hoshi

はじめに

尿石症は犬および猫のどちらにおいても，比較的多く遭遇する疾患である。ストルバイト尿石症は最も多く遭遇する尿石症であるが，最近ではシュウ酸カルシウム尿石症を発症する犬猫も増えている。シュウ酸カルシウム尿石症の発症率は犬猫のどちらにおいても38～41％であり，ストルバイト尿石症と同等の高い発症率を示している[1]。発症素因としては高カルシウム尿症，高シュウ酸塩尿症やマグネシウム等のシュウ酸塩カルシウム形成阻害因子の減少等が挙げられるが，発生機序については未だ明確にされていない。シュウ酸カルシウム結石はX線不透過性が非常に高く，X線検査により比較的診断しやすい。シュウ酸カルシウム結石が小さい場合は，排尿により尿道から物理的排泄を試みることもある。ストルバイト尿石症のような内科的治療法は今のところ確立されておらず，外科的摘出が選択される。術後には専用の療法食により予防を行うが，再発するケースも少なくない。

「ウロアクト®」（日本全薬工業（株））（図１）は，クランベリーとウラジロガシを含有する動物用サプリメントである。クランベリーもウラジロガシも古くから泌尿器系疾患の民間療法薬として使われてきた。クランベリーに含まれるフルクトースやプロアントシアニジンは尿路感染症の治療に有用であると報告されている[2]。ウラジロガシはブナ科の常緑樹であり，ウラジロガシに含まれるエラグ酸や没食子酸等のタンニン類が一過性に尿量を増加させ，利尿作用を示すと報告されている[3]。また，ウラジロガシにはリン酸カルシウム結石に対する結石溶解作用および結石発育抑制作用[4]，排石促進作用[5]が認められており，尿路結石治療剤の医薬品「ウロカルン®錠」（日本新薬（株））（図２）として臨床応用されている。

今般，ウロアクト®をシュウ酸カルシウム結晶・結石症の犬に長期給与を試みたので，概要を報告する。

症例報告１

症例提供：兵庫ペット医療センター（兵庫県）飯田 秀先生

プロフィール

品種：パピヨン（図３），性別：雄，年齢：４歳齢
体重：７kg，既往歴：特になし

経過

パピヨンが数日前からの血尿と頻尿を主訴に来院した。元気，食欲ともに正常であったが，スクリーニング検査として膀胱穿刺により採尿し，尿検査を行った。

尿検査の結果，尿pHは7.0，比重は1.055であったが，尿蛋白（＋），潜血反応（＋＋＋）および尿沈渣にシュウ酸カルシウム結晶が確認された。各種検査結果からシュウ酸カルシウム結晶尿症を伴う膀胱炎と診断し，ウロアクト®１日３粒を２回に分けて給与した。また，感染症予防のため，オルビフロキサシン５mg/kg，SIDを４日間投与した。なお，食事療法は実施しなかった。

ウロアクト®の給与開始から210病日までに，膀胱穿刺による採尿と尿検査を実施した。また，排尿量および排尿回数の増減について飼い主から聞き取りを行った。

その結果，潜血反応は７病日には減少し，シュウ酸カルシウム結晶が消失した。14病日には尿蛋白が検出されなくなった。また，飼い主からの聞き取りでは，尿量が増加し排尿回数も健常時に戻ったとのことであった。30病日には尿検査所見と症状

図1　ウロアクト®（写真提供：日本全薬工業（株））

図2　ウロカルン®錠（写真提供：日本新薬（株））

図3　症例1　外貌

表1　症例1の尿検査の結果（給与開始～210病日まで）

検査項目	0病日	7病日	14病日	30病日	←→	60病日	210病日
尿pH	7.0	7.5	7.0	7.0	ウロアクト®無給与	7.0	7.0
尿比重	1.055	1.069	1.062	1.062		1.062	1.062
尿蛋白	＋	＋	－	－		－	－
潜血反応	＋＋＋	＋/＋＋	－	－		－	－
尿沈渣	シュウ酸カルシウム（5個≦/HPF）	－	－	－		シュウ酸カルシウム（5個≦/HPF）	－
排尿量・回数	頻尿	頻尿	明らかな改善	明らかな改善		悪化（残尿感）	明らかな改善
併用薬	OBFX	－	－	－		－	－

の改善がみられたため，飼い主と相談しウロアクト®を休止した。しかし，60病日には残尿感を主訴に再来院し，尿検査を実施したところシュウ酸カルシウム結晶が再発したため，ウロアクト®の給与を再開した。その後，ウロアクト®を150日間（210病日まで）継続したが，尿検査での異常は認められなかった（表1）。

尿pHに大きな変動はなく，無給与としていた期間（30～60病日）においても，尿pH7.0前後で安定していた。

ウロアクト®と投与薬剤

ウロアクト®：1日3粒　210日間

オルビフロキサシン：5 mg/kg，SID　4日間

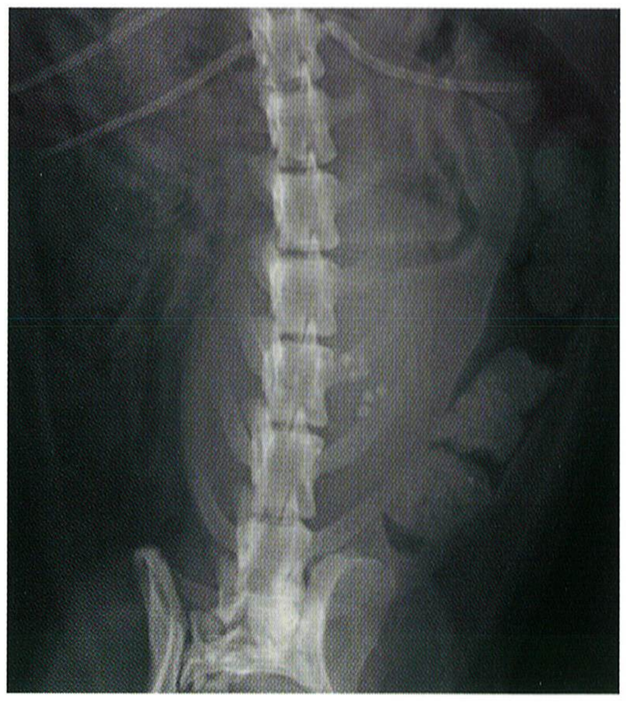

図４　Ｘ線検査所見（症例２）

表２　症例２の尿検査の結果（給与開始～260病日まで）
比重：比重計による測定　pH，尿蛋白：ウロペーパー®（栄研化学（株））　尿中赤血球，尿中白血球，尿中結晶：検鏡

検査項目	0病日	7病日	14病日	30病日	60病日	←→	80病日	100病日	200病日	260病日
尿pH	6.0	7.0	7.0	7.0	7.0	ウロアクト® 無給与	8.0	8.0	7.0	6.0
尿比重	1.040＜	1.040＜	1.040＜	1.040＜	1.038		1.034	1.038	1.036	1.036
尿蛋白	+/++	−	−	−	−		+/++	+/++	+/++	+/++
潜血反応	+++	−	−	−	−		+++	−	−	−
尿沈渣	シュウ酸カルシウム（0～5個/HPF）	−	−	−	−		ストルバイト（5個≦/HPF）	炎症細胞	−	炎症細胞
併用薬	OBFX	−	−	−	−		−	−	−	−
備考	膀胱結石確認				膀胱結石確認		尿pH8.0 ストルバイト確認		膀胱結石確認	

◆症例報告２

症例提供：平成動物病院（愛知県）中野好美先生

プロフィール

品種：シーズー，性別：雄，年齢：９歳齢
体重：8.7kg，既往歴：皮膚化膿性肉芽腫

経過

シーズーが血尿を主訴に来院した。元気，食欲ともに正常であり，身体検査所見に異常はみられなかったが，スクリーニング検査として膀胱穿刺による採尿と尿検査を行った。

尿検査では尿pHは6.0であったが，尿蛋白（＋／＋＋）および潜血反応（＋＋＋）が認められた。また，尿沈渣にはシュウ酸カルシウム結晶のほか，白血球が確認された。

Ｘ線検査（図４）および超音波検査では膀胱に結石が確認された。これらの検査結果から，シュウ酸カルシウム結晶・結石（シュウ酸カルシウム95％以上）を伴う膀胱炎と診断し，ウロアクト®１日２粒を２回に分けて給与した。また，オルビフロキサシン５mg/kg，SIDを７日間投与した。なお，食事療法は実施しなかった。

260病日までに膀胱穿刺による採尿と尿検査を実施した。また，排尿量および排尿回数の増減について飼い主から聞き取りを行った。

７病日には尿蛋白，潜血反応および尿中結晶は消失し，60病日まで尿検査所見に変化はみられなかったが（表２），画像診断において膀胱結石が確認された。60病日以降，飼い主がウロアクト®の給与を止めてしまったところ，80病日には血尿が再発した。尿検査の結果，尿蛋白，潜血反応およびストルバイトの結晶が確認されたため，ウロアクト®を再開した。260病日まで潜血反応および尿中結晶は確認されなかったが，尿蛋白は継続して確認された（表２）。また，200病日の膀胱結石の大きさにも変化はみられなかった。

尿pHは60病日までは7.0前後であったが，無給与期間に8.0に上昇し，給与再開後に6.0まで低下した。

ウロアクト®と投与薬剤

ウロアクト®：１日２粒　260日間
オルビフロキサシン：５mg/kg，SID　７日間



図5　症例3　外貌

表3　症例3の尿検査の結果（給与開始～90病日まで）

検査項目	0病日	16病日	30病日	90病日
尿蛋白	＋	－	－	－
潜血反応	＋＋	－	－	－
尿沈渣	－	－	－	－
排尿量・回数	頻尿	頻尿	頻尿	改善
画像診断	膀胱結石 十数個の塊	膀胱結石 塊の分散	膀胱結石の減少	膀胱結石の減少 微小結石の尿中排泄

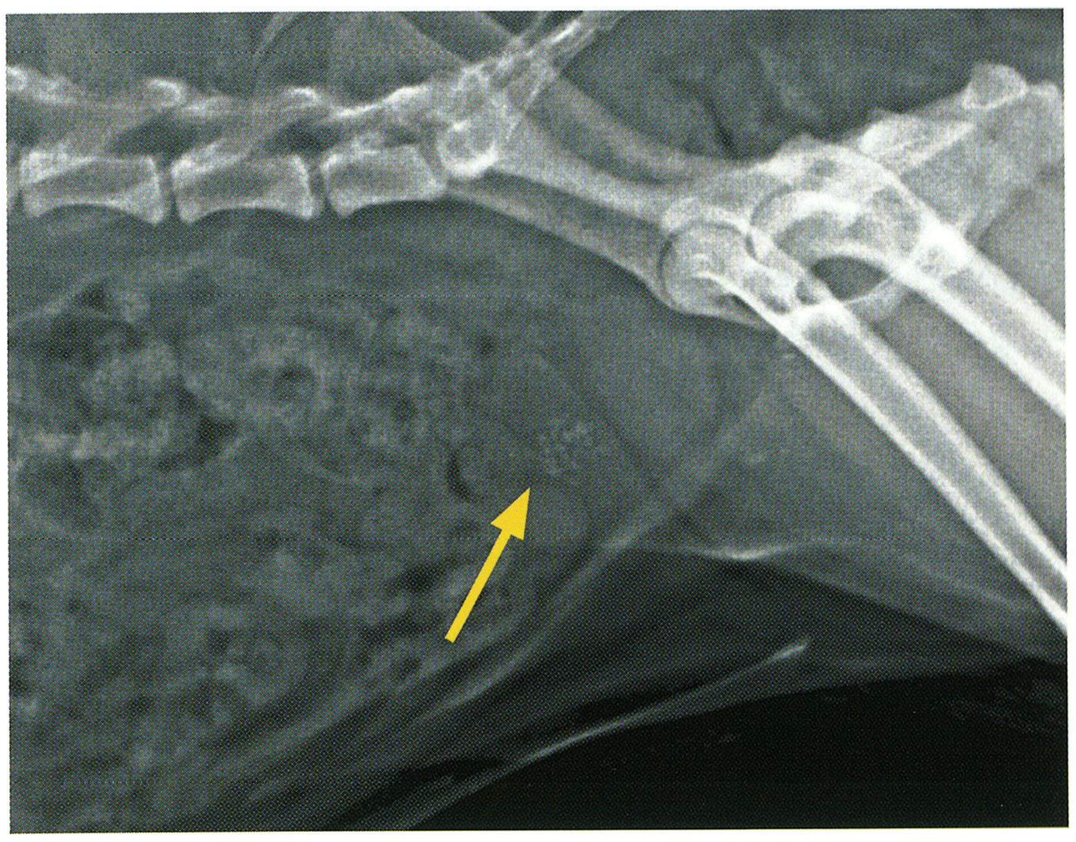

図6　X線検査所見　0病日（症例3）
十数個の塊がある

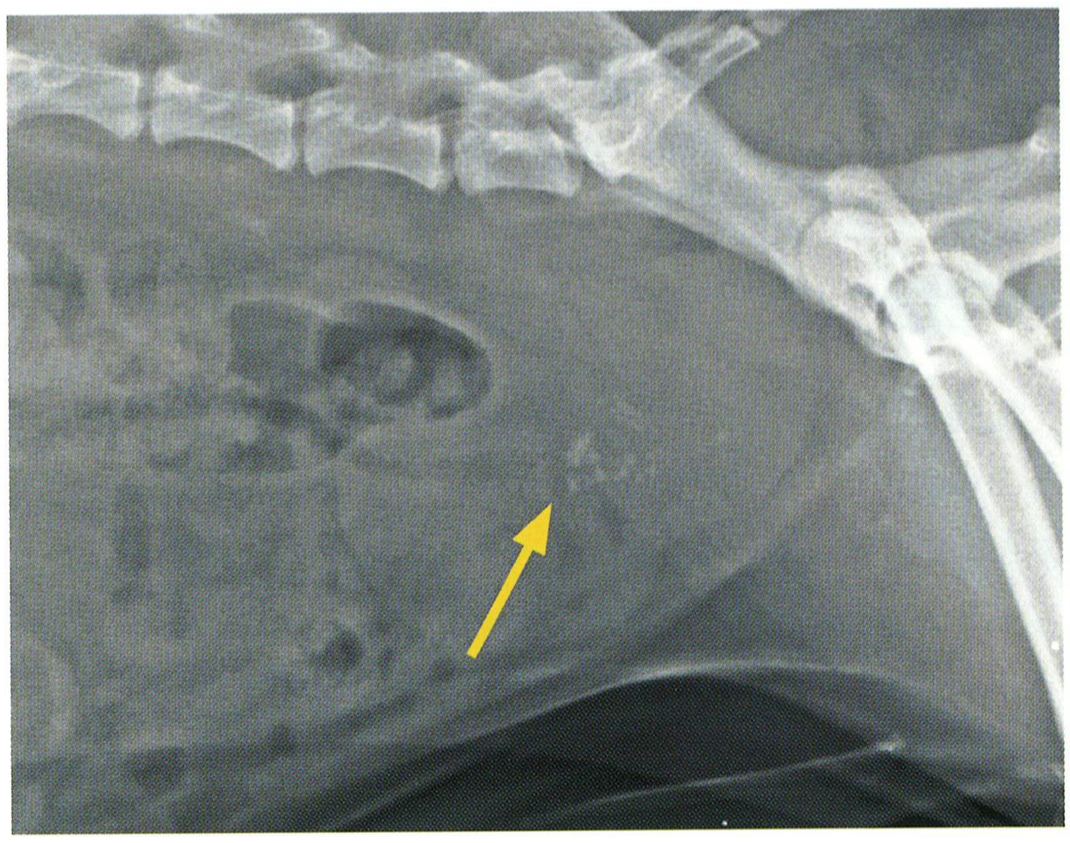

図7　X線検査所見　16病日（症例3）
結石の塊が分散している

症例報告3

症例提供：兵庫ペット医療センター（兵庫県）有里正夫先生

プロフィール

品種：マルチーズ（図5），性別：去勢雄，年齢：9歳齢
体重：5.3kg，既往歴：膀胱結石（シュウ酸カルシウム95%，リン酸カルシウム5%）

経過

マルチーズが頻尿を主訴に来院した。本症例は6カ月前に膀胱結石を摘出した既往歴があったため，膀胱穿刺による尿検査およびX線検査（図6），超音波検査を行った。

尿検査では尿pHは6.0，尿比重は1.033であったが，尿蛋白（＋）および潜血反応（＋＋）が認められた。また，画像診断の結果，膀胱内に結石の再発が確認された。尿沈渣はみられなかったが，内科治療としてウロアクト®のみ1日3粒を2回に分け

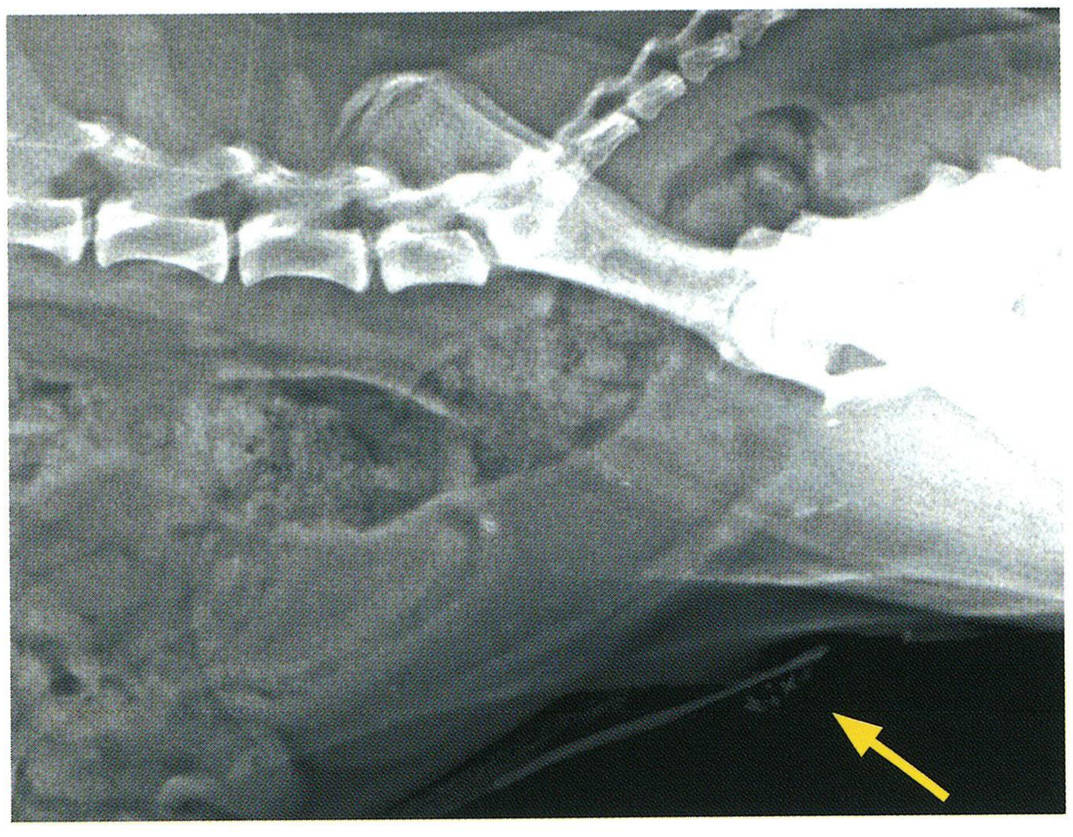

図8　X線検査所見　90病日（症例3）
膀胱内の結石が減少している

て給与した。また，本症例では抗生剤等の併用ならびに食事療法は行わなかった。

90病日までに膀胱穿刺による採尿と尿検査を実施した。また，排尿量および排尿回数の増減について飼い主から聞き取りを行った(表３)。

ウロアクト®給与開始前には膀胱内に十数個の結石が観察されたが，16病日には結石が膀胱内に分散していることが確認された(図７)。90病日のX線検査では膀胱内に結石は確認されず，尿道中にわずかに結石らしきものが確認された(図８)。飼い主からは，細かい結石が尿とともに排泄されたとの報告があった。

ウロアクト®と投与薬剤

ウロアクト®：１日３粒　90日間

考察

症例１および症例２では，ウロアクト®給与期間中は尿中のシュウ酸カルシウム結晶が消失し，給与を止めると再度尿中結晶が確認された。クランベリーやウラジロガシにはシュウ酸カルシウム結晶を溶解する作用は期待しにくく，症例２ではウロアクト®給与期間中の膀胱結石の大きさに変化がなかったことから，ウラジロガシの排石促進作用によって膀胱内結晶が排出されたのではないかと推察された。また，症例１においては尿pHが7.0の中性域で安定していたが，症例２ではウロアクト®給与を止めた後に尿pHが8.0に上昇し，給与再開により尿pHが6.0に低下した。ウロアクト®に含まれるクランベリーには犬の尿を酸性化する作用があり[6,7]，ウラジロガシの利尿作用[3]に重なって尿pHが中性域に改善されたと推察された。

症例３では膀胱内に多数の結石が認められたが，ウロアクト®の給与によって90病日には膀胱内から消失した。本症例における結石成分は不明であるが，結石の種類や性状によってはウロアクト®が顕著に効果を示す場合があると期待される。

また，すべての症例においてウロアクト®給与後の早期に尿蛋白および潜血反応が消失しており，ウロアクト®に含まれるクランベリーやウラジロガシによって膀胱炎の検査所見が改善したと思われる。

臨床ポイント

①ウロアクト®には排石促進作用がある

②ウロアクト®にはシュウ酸カルシウムを溶解する作用はない

③ウロアクト®は尿pHを中性域で維持する

④ウロアクト®は膀胱炎の症状を緩和する

まとめ

今般，シュウ酸カルシウム結晶・結石に関連する３症例にウロアクト®の給与を試みた。２症例においては，ウロアクト®の推奨給与量よりも過剰な量を長期にわたって給与したにもかかわらず，給与期間中に副反応と思われる有害事象はみられず，安全性の高いことが確認された。また，膀胱結石の大きさに変化はみられなかったが，尿検査では尿蛋白や潜血反応等の検査所見が改善し，飼い主からも良好な評価を得ることができた。本報告では症例数が少ないため，今後は症例数を増やしてウロアクト®のシュウ酸カルシウム尿石症ならびに膀胱炎への治療効果に関する解析が必要である。ウロアクト®は内科的治療法がないシュウ酸カルシウム結晶・結石に対して，補助療法のひとつになると期待された。

謝辞

本症例検討に際し，症例をご提供くださいました先生方に厚く御礼申し上げます。

■参考文献

1）サンダース ベテリナリークリニクスシリーズ5-1，犬と猫の尿石症の診断と治療，178-179
2）T Kebler et al, European Journal of Clinical Nutrition, 56, 1020-1023(2002)
3）小国正夫，四国医誌，14(4)，602-607(1959)
4）幸田嘉文，四国医誌，16，287-300(1960)，梶本義衛，第21回日本薬学大会(1965)
5）夏川隆資ほか，薬理と治療，33(5)，361-368(2005)
6）竹村直行ほか，犬のストルバイト結晶尿または細菌尿が認められた犬に対するクランベリー含有動物用サプリメントの有用性および安全性に関する評価検討，mVm(2008)
7）堀 泰智，犬のストルバイト尿石症に対するウロアクト®の臨床検討，CLINIC NOTE(2010)